

ГУСЯТНИКОВА Ю. И., МАКЛАКОВА А. Д., МИШЕЧКИН М. М., ХАРИТОНОВ С. В.
ПАТОМОРФОЛОГИЧЕСКИЕ ИЗМЕНЕНИЯ ПОЧЕК
У ПАЦИЕНТОВ С ДИАБЕТИЧЕСКОЙ НЕФРОПАТИЕЙ

Аннотация. Диабетическая нефропатия является тяжелым осложнением сахарного диабета. Целью работы стало изучение патоморфологических изменений почек у пациентов с диабетической нефропатией по данным научной литературы. Описано значение метаболических нарушений (повышение глюкозы и липидов в крови) и гемодинамических аспектов поражения почек при сахарном диабете.

Ключевые слова: диабетическая нефропатия, повреждение подоцитов, сахарный диабет, альбуминурия.

GUSYATNIKOVA YU. I., MAKLAKOVA A. D.,
MISHECHKIN M. M., KHARITONOV S. V.
PATHOMORPHOLOGICAL CHANGES OF KIDNEYS
IN PATIENTS WITH DIABETIC NEPHROPATHY

Abstract. Diabetic nephropathy is a severe complication of diabetes mellitus. The aim of the work is to study pathomorphological changes of kidneys in patients with diabetic nephropathy according to scientific literature. The importance of metabolic disorders (increased glucose and lipids in the blood) and hemodynamic aspects of kidney damage in diabetes mellitus is described.

Keywords: diabetic nephropathy, damage to podocytes, diabetes mellitus, albuminuria.

Введение. Сахарный диабет (СД) – заболевание, сопровождающее человека на протяжении длительного времени, и его влияние на организм человека до сих пор не до конца изучено. Момент возникновения патологии и современное состояние исследований в этой области вызывают интерес и требуют дальнейшего изучения. СД требует постоянного мониторинга и управления для поддержания нормального уровня глюкозы в крови. Исследователи по всему миру продолжают работать над созданием новых методов диагностики, лечения и профилактики этого заболевания. Несмотря на проделанную работу, распространение заболевания продолжает нарастать. К числу людей, страдающих диабетом, по прогнозам на 2040 год, присоединится еще 642 миллиона человек [1].

Статистика в России также тревожная: на начало 2021 г. на диспансерном учете находится почти 5 миллионов пациентов с СД [1].

Диабетическая нефропатия (ДН) – одно из самых опасных осложнений сахарного диабета, возникающее вследствие повреждения сосудов. Согласно исследованиям, ДН развивается у более чем четверти пациентов с СД 1-го типа и у более чем 15% пациентов с СД

2-го типа [2]. ДН приводит к формированию хронической болезни почек (ХБП), ограничивая качество жизни и повышая риск преждевременной смерти [3].

Целью работы стало изучение патоморфологических изменений почек у пациентов с диабетической нефропатией по данным научной литературы.

Патогенез диабетической нефропатии. Повышенный уровень глюкозы в крови и давление в почечных клубочках – лишь часть проблемы, с которой сталкиваются пациенты с СД. Изучая процессы поражения почек у таких пациентов, ученые обращают внимание на сложность их механизмов. Помимо метаболических нарушений (повышение глюкозы и липидов в крови) и гемодинамических аспектов (внутриклубочковая гипертензия и артериальная гипертензия), существуют и другие факторы, влияющие на развитие ДН.

Гипергликемия. Существует несколько путей воздействия данного фактора. Во-первых, ферментативный процесс гликозилирования, который приводит к присоединению остатков сахаров к органическим молекулам, что ведет к изменениям в функциях и свойствах тканей. Конечные продукты гликозилирования оказывают влияние на метаболизм коллагена, миелина, ДНК. Нарушение конфигурации структурных белков базальной мембраны клубочков и мезангия, происходящее в результате гликозилирования, приводит к замедлению метаболизма основных белковых компонентов почечных структур. Этот процесс сопровождается утолщением базальных мембран сосудов и увеличением объема мезангиального матрикса [4].

Конечные продукты гликирования, образовавшиеся в базальной мембране клубочков (БМК), фиксируют на ней альбумин, иммуноглобулин G, что приводит к ее утолщению, отложению иммунных комплексов, которые влекут за собой изменение свойств и структуры компонентов клубочкового матрикса [5]. Продукты гликозилирования вызывают перекисное окисление липидов с нарушением биоактивности липидных структур, их транспортировки и расщепления. В клетки продолжает поступать липопротеиды низкой плотности (ЛПНП), несмотря на избыточное насыщение ими. В ответ клетки сосудов выделяют провоспалительные медиаторы, вызывая макро- и микрососудистые осложнения [6].

Происходит нарушение внутрпочечной гемодинамики и гиперфильтрация почек. Увеличение площади фильтрации и давления внутри клубочков приводят к изменению стенки приносящих кровь сосудов и образованию новых патологических сосудов, но уже с тонкой структурой и набухшими эндотелиоцитами, к утечке белков из фильтрующейся плазмы крови, что является первопричиной гипертрофии почечных клубочков и ДН [7].

Гиперлипидемия. Гиперлипидемия является одним из ключевых факторов в формировании диабетической нефропатии, оказывая значительное влияние на развитие данного заболевания. Повышение уровня общего холестерина, ЛПНП и липопротеидов очень

низкой плотности (ЛПОНП), а также снижение липопротеидов высокой плотности (ЛПВП) создают неблагоприятную среду для работы почек. Окисленные ЛПНП, ростовые факторы и цитокины активизируют процессы склерозирования клубочков, что приводит к деструкции почечных структур. Имеющиеся данные также указывают на то, что липиды, проникающие в первичную мочу, способны вызывать повреждения в клетках почечных канальцев [8].

Внутриклубочковая гипертензия. Работа ренин-ангиотензин-альдостероновой системы (РААС) представляет собой сложный механизм регуляции гомеостаза организма. Важную роль в этой системе играет ренин. С его помощью происходит превращение ангиотензиногена в ангиотензин (АТ) I, а затем в АТ II. Последний воздействует на рецепторы АТ I и АТ II, причем основное воздействие наблюдается на рецептор АТ I, вызывая биологические ответы, включая провоспалительные и пролиферативные процессы.

Существует подтверждение того, локально-почечный АТ II синтезируется в собирательных трубках нефрона. Из-за того, что при СД повышена активность локально-почечного АТ II, происходит активное воздействие на рецепторы сосудов АТ I. Это приводит к спазму артериол и развитию клубочковой гипертензии (рис. 1), которая может прогрессировать до замещения соединительной тканью клубочков. В современной медицине особое внимание уделяется исследованию воздействия стимуляции рецепторов АТ I на организм. Этот процесс активизирует синтез провоспалительных цитокинов, что, в свою очередь, оказывает влияние на развитие гломерулосклероза, тубулоинтерстициального фиброза и хронической почечной недостаточности [9].

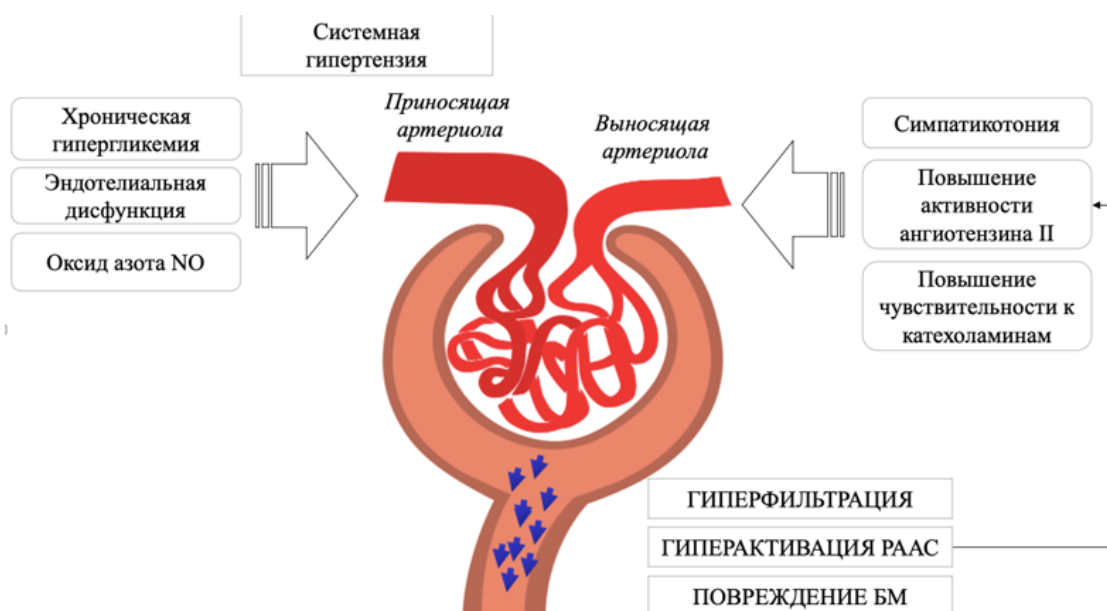


Рис. 1. Формирование внутриклубочковой гипертензии у пациентов с сахарным диабетом.

Повреждение подоцитов. Подоциты – висцеральные эпителиальные клетки, которые покрывают капилляры клубочков в почках, представляют собой основной компонент щелевой диафрагмы клубочков в капсулах Боумена-Шумлянского. Экспериментальные и клинические исследования позволили углубить понимание механизмов развития микроальбуминурии и протеинурии. Обнаружено, что повреждение подоцитов играет ключевую роль в патогенезе этих состояний [10].

В экспериментальных и клинических исследованиях установлена тесная взаимосвязь между нарушением функции подоцитов и развитием альбуминурии [11, 12]. Эти открытия показывают новые перспективы для более точного диагностирования и лечения заболеваний почек, связанных с нарушениями функции подоцитов.

Исследования показали, что подоциты в почках чувствительны к различным воздействиям, таким как метаболические, токсические и гемодинамические факторы. Это приводит к структурным и функциональным изменениям – «подоцитопатии» [13]. Согласно данным исследований, поражение подоцитов в почках начинается уже на ранних стадиях СД, задолго до появления микроальбуминурии [11].

В результате снижения проницаемости щелевидной диафрагмы, гипертрофии и апоптоза происходит сглаживание ножек подоцитов. Эту патологическую реакцию можно подтвердить с помощью выявления в моче подоцина и нефрина, так как эти структурные белки слущиваются с базальной мембраны [10].

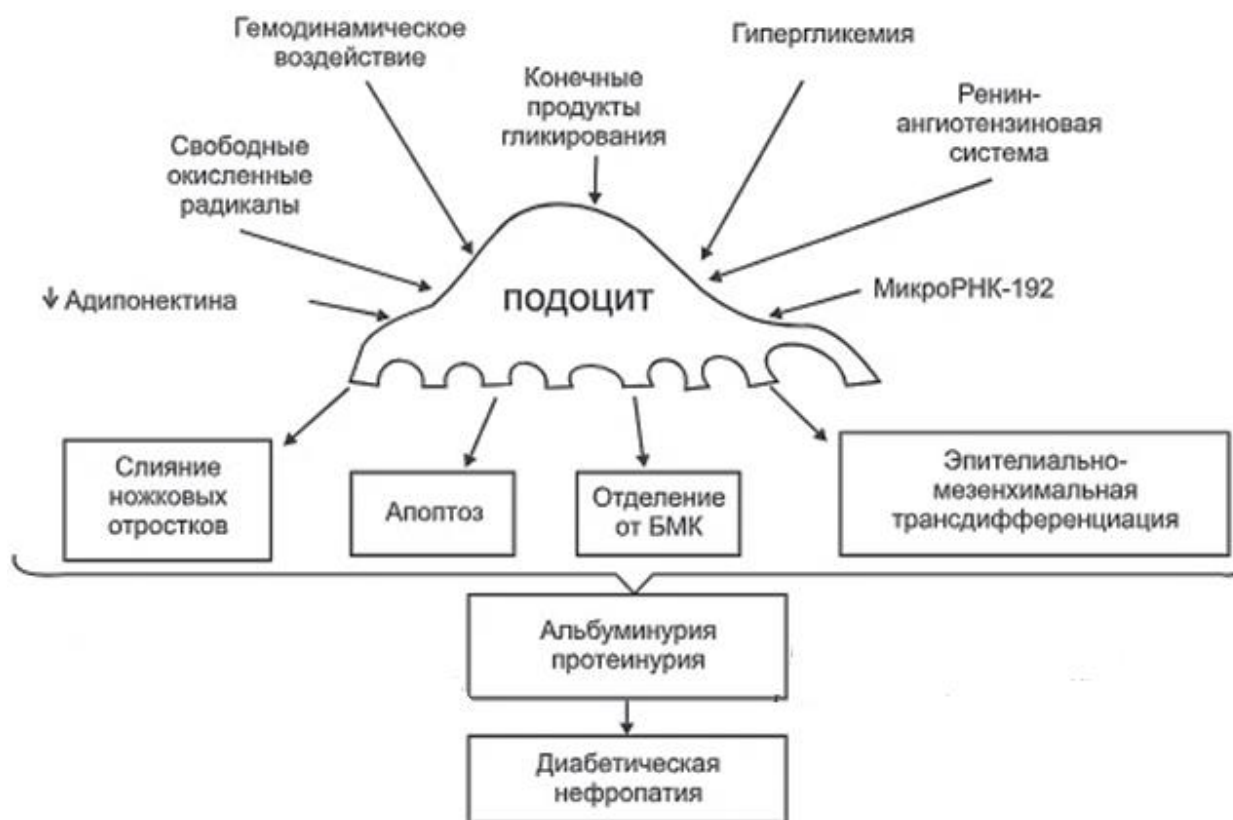


Рис. 2. Механизм повреждения подоцитов при диабетической нефропатии.

Феномен «сглаживания ножковых отростков» это сложная реакция эпителиальной клетки на воздействие губящего фактора. Конечным итогом этой реакции становится реорганизация актинового цитоскелета в уплотненную структуру и изменения в строении щелевидной диафрагмы, увеличивая, тем самым, гломерулярную фильтрацию [13].

В ходе экспериментов было доказано, что мембраноатакующий комплекс вызывает разрушение цитоскелета подоцита и отделение нефрина, который выводится через мочу. Нефрин, трансмембранный белок, основной компонент фильтрационных щелей, участвующий в формировании щелевой диафрагмы посредством связывания с актиновым цитоскелетом.

При использовании электронной микроскопии в ткани почки еще до развития протеинурии обнаруживаются фокусы деструкции щелевидной диафрагмы, соответствующие участкам сглаженных отростков подоцитов и сниженной экспрессии нефрина. С увеличением протеинурии количество этих дефектов повышается, и они перемежаются с неповрежденными областями, распределяясь неравномерно. Поэтому высокая нефринурия у пациентов с СД может рассматриваться как ранний признак развития ДН [14].

Заключение. Сложность выявления диабетической нефропатии на начальной ее стадии заключается в отсутствии клинической картины и лабораторных изменений. Когда выявляется альбуминурия, в почках уже присутствуют структурные и функциональные изменения. При вовремя начатом лечении и хорошем гликемическом контроле возможна обратимость данных изменений. Осложнения, связанные с диабетом, могут серьезно угрожать здоровью и даже жизни человека. Поэтому важно принимать меры для контроля уровня сахара в крови и регулярно проходить обследования для выявления возможных осложнений, включая диабетическую нефропатию. Раннее обнаружение и лечение этого осложнения помогут предотвратить серьезные проблемы в будущем.

Важна профилактика как самого сахарного диабета, так и сосудистых осложнений, а это требует необходимости своевременного донесения информации до пациентов о важности изменения образа жизни и постоянном контроле гликемии.

СПИСОК ЛИТЕРАТУРЫ

1. Ogurtsova K., da Rocha Fernandes J.D., Huang Y. IDF Diabetes Atlas: Global estimates for the prevalence of diabetes for 2015 and 2040 // *Diabetes Res. Clin. Pract.* – 2017. – Vol. 128. – P. 40–50.
2. Жариков А.Ю., Щекочихина Р.О. Диабетическая нефропатия. Современный взгляд на проблему // *Бюллетень медицинской науки.* – 2018. – № 2 (10). – С. 24–31.

3. Шишко О.Н., Мохорт Т.В., Константинова Е.Э. Роль эндотелиального фактора роста сосудов в патогенезе диабетической нефропатии // Медицинский журнал. – 2013. – № 1 (43). – С. 132–135.
4. Reutens A.T. Epidemiology of diabetic kidney disease // Med. Clin. North. Am. – 2013. – Vol. 97 (1). – P. 1–18.
5. Захарьина О.А., Тарасов А.А., Бабаева А.Р. Актуальные аспекты медикаментозной профилактики и лечения диабетической ангиопатии // Лекарственный вестник. – 2012. – № 5 (45). – С. 14–22.
6. Шестакова М.В. Диабетическая нефропатия: фатальное или предотвратимое осложнение? // Рус. мед. журнал. – 2001. – № 9 (24). – С. 1095–1097.
7. Шестакова М.В. Роль тканевой ренин-ангелотензин-альдостероновой системы в развитии метаболического синдрома, сахарного диабета и его сосудистых осложнений // Сахарный диабет. – 2010. – № 3. – С. 14–19.
8. Смирнов И.Е., Кучеренко А.Г., Смирнова Г.И. Бадалян А.Р. Диабетическая нефропатия // Российский педиатрический журнал. – 2015. – № 18 (4). – С. 43–50.
9. Brosius F.C., Pennathur S. How to find a prognostic biomarker for progressive diabetic nephropathy // Kidney Int. – 2013. – Vol. 83 (6). – P. 996–998.
10. Stitt-Cavanagh E., MacLeod L., Kennedy C.R.J. The podocyte in diabetic kidney disease // The Scientific World Journal. – 2009. – Vol. 9. – P. 1127–1139.
11. Reddy G.R., Kotlyarevska K., Ransom R.F. The podocyte and diabetes mellitus: is the podocyte key to the origins of diabetic nephropathy? // Curr. Opin. Nephrol. Hypertens. – 2008. – Vol. 17. – P. 32–36.
12. Lewko B., Stepinski J. Hyperglycemia and mechanical stress: targeting the renal podocyte // J. Cell Physiol. – 2009. – Vol. 221 (2). – P. 288–295.
13. Diez-Sampedro A., Lenz O., Fornoni A. Podocytopathy in diabetes: a metabolic and endocrine disorder // Am. J. Kidney. Dis. – 2011. – Vol. 58 (4). – P. 637–646.
14. Бобкова И.Н., Шестакова М.В., Щукина А.А. Диабетическая нефропатия – фокус на повреждение подоцитов // Нефрология. – 2015. – № 19 (2). – С. 33–43.